

METASTASIS KULIT TIPE KARSINOMA ERISIPELOIDES PADA PASIEN DENGAN RIWAYAT KANKER PAYUDARA

Adi Satriyo, Euis Mutmainnah, Meita Dewayani, Dina Sari Dewi

SMF Kulit dan Kelamin RSUP Persahabatan - Jakarta

ABSTRAK

Karsinoma erisipeloides adalah satu bentuk metastasis kulit yang jarang ditemukan (1% dari seluruh bentuk metastasis kanker payudara ke kulit) dengan manifestasi klinis yang dapat menyerupai selulitis, erisipelas, atau dermatitis sehingga sering terlambat untuk terdiagnosis. Etiologi tersering dari metastasis kulit pada pasien perempuan adalah kanker payudara. Adanya karsinoma erisipeloides sering menandakan rekurensi pada pasien yang sebelumnya telah mendapatkan terapi. Kami melaporkan pasien perempuan berumur 50 tahun dengan keluhan bercak kemerahan di dada sejak tiga bulan. sebelum berobat, terdapat riwayat kanker payudara dan telah selesai menjalani mastektomi serta radioterapi. Sebelumnya telah berobat ke beberapa dokter spesialis kulit dan kelamin, terdiagnosis sebagai dermatitis. Berdasarkan anamnesis dan gambaran klinis pasien, kami memikirkan dugaan karsinoma erisipeloides. Kemudian kami lakukan biopsi kulit dan ditemukan adanya sel ganas. Dugaan metastasis kulit harus selalu dicurigai pada pasien dengan keluhan kulit nonspesifik disertai riwayat kanker sebelumnya. Kulit bukanlah organ yang sering menjadi lokasi metastasis. Jika ditemukan metastasis ke kulit, biasanya sudah terdapat penyebaran ke organ lain sehingga adanya metastasis kulit menandakan prognosis yang buruk

Kata kunci: karsinoma erisipeloides, metastasis kulit, kanker payudara

CUTANEOUS METASTASIS CARCINOMA ERYSIPELOIDES VARIANT IN A PATIENT WITH BREAST CANCER HISTORY

ABSTRACT

Carcinoma erysipeloides is a variant of rare cutaneous metastasis (1% of all cutaneous metastasis variants of breast cancer) with clinical manifestation resembling cellulitis, erysipelas, or dermatitis that can delay the diagnosis. Breast cancer is the most common cancer to metastasize to the skin in women. The presence of carcinoma erysipeloides indicates recurrence on patients previously treated. We reported a 50-year-old female patient with skin rashes over her breast three months before admitted to the hospital. She had a history of breast cancer and just recently underwent mastectomy and radiation. She previously had seen several dermatologists for her rashes and been diagnosed with dermatitis. We considered carcinoma erysipeloides as our diagnosis based on patient's history and clinical presentation. Histopathological examination showed malignant cells and confirmed our diagnosis. Cutaneous metastasis must be suspected on patients with nonspecific skin complaint with previous history of cancer. Skin is not a common site for metastasis, so a confirmed diagnosis of cutaneous metastasis indicates a poor prognosis.

Keywords: carcinoma erysipeloides, cutaneous metastasis, breast cancer

PENDAHULUAN

Metastasis adalah lesi neoplastik yang berasal dari tumor primer lain yang sudah tidak memiliki kontak langsung dengan lesi metastasis tersebut. Sel kanker dapat bermetastasis melalui jalur limfatik, hematogen, diseminasi kutan, atau iatrogenik dari tindakan bedah. Metastasis kulit merupakan kondisi yang jarang ditemukan dalam praktik sehari-hari. Lima persen pasien dengan kanker yang mengalami metastasis, hanya 1% saja yang mengalami metastasis ke kulit. Payudara, kulit, kolon, paru, leher rahim, dan ginjal adalah organ yang paling sering menimbulkan metastasis kulit. Pada pasien perempuan dewasa, karsinoma payudara (16%) adalah penyebab metastasis kulit tersering.¹⁻⁸ Kulit daerah toraks adalah area tersering untuk metastasis, diikuti oleh daerah abdomen.^{5,9}

Karsinoma erisipeloides adalah bentuk klinis metastasis kulit yang jarang ditemukan (1% dari seluruh metastasis payudara ke kulit). Biasanya memiliki tampilan klinis berupa plak atau bercak eritematosa menyerupai selulitis atau erisipelas. Daerah yang mengalami inflamasi dapat memiliki tepi meninggi dan edematosa karena obstruksi limfatik.²

Kami melaporkan satu kasus karsinoma erisipeloides dengan tampilan klinis menyerupai dermatitis sehingga mengalami keterlambatan penegakan diagnosis. Mengingat metastasis kulit merupakan kasus yang sangat jarang dijumpai di praktik sehari-hari dan memiliki berbagai gambaran klinis yang tidak khas maka kami merasa perlu untuk melaporkan kasus ini.

KASUS

Pasien perempuan berumur 50 tahun datang dengan keluhan utama bercak kemerahan di dada, perut, dan punggung kiri sejak 2 bulan sebelum berobat. Bercak kemerahan timbul mendadak dan melebar secara perlahan. Tidak terasa nyeri, gatal ataupun baal. Pasien memiliki riwayat karsinoma payudara stadium IIIB di payudara kiri yang terdeteksi 1 tahun lalu. Untuk karsinoma payudaranya, pasien telah menjalani mastektomi, pengangkatan ovarium dan 6 siklus kemoterapi dengan taxotere, doksorubisin, dan endoxan. Sesudah siklus kemoterapi selesai pasien dinyatakan dalam kondisi remisi.

Pasien telah dua kali berobat ke dokter spesialis kulit dan kelamin yang berbeda dan didiagnosis sebagai dermatitis. Pasien diterapi antihistamin serta kortikosteroid oral dan topikal tetapi tidak terdapat perbaikan klinis. Pasien sempat berkonsultasi dengan dokter bedah onkologi yang merawat pasien dan juga didiagnosis sebagai dermatitis.

Pada pemeriksaan fisis, pasien kompos mentis, obesitas (IMT 28 kg/m²), afebris dengan keadaan umum yang relatif baik. Pada pemeriksaan kulit di daerah dada

kiri, perut kiri, dan punggung kiri ditemukan plak eritematosa, berukuran plak, sirkumskrip, teraba agak keras dan di beberapa daerah teraba beberapa nodus. Di beberapa area tampak krusta hitam multipel (gambar 1). Pada pemeriksaan aksila kanan teraba pembesaran nodus kelenjar getah bening aksila.

Ditegakkan diagnosis kerja metastasis kulit tipe karsinoma erisipeloides dengan kecurigaan karsinoma payudara sebagai tumor primer dan dipikirkan limfedema, selulitis, serta keganasan kulit primer sebagai diagnosis banding. Kemudian dilakukan biopsi kulit sebagai pemeriksaan penunjang. Hasil pemeriksaan histopatologis menunjukkan adanya sel kanker di dermis yang ditandai oleh banyaknya sel atipik dengan gambaran mitosis yang tidak teratur (gambar 2 dan 3). Diagnosis akhir pasien adalah metastasis kulit tipe karsinoma erisipeloides pada pasien dengan riwayat karsinoma payudara. Berdasarkan diagnosis tersebut, pasien dirujuk ke SMF Bedah Onkologi RSUP Persahabatan untuk mendapat terapi selanjutnya. Pasien kemudian mendapat kemoterapi lini kedua dengan paclitaxel dan cisplatin serta radioterapi oleh SMF Radiasi Onkologi.

PEMBAHASAN

Metastasis terjadi karena adanya mekanisme pelepasan sel kanker dari sel tumor primer di sekitarnya, menjadi invasif secara lokal, dan akhirnya implantasi di tempat jauh. Terpisahnya sel tumor primer di sekitarnya dapat terjadi karena penurunan ekspresi molekul adhesi interselular. Invasi lokal terhadap matriks ekstraselular terjadi karena produksi faktor motilitas autokrin, enzim degradatif, produksi reseptor pengikat jaringan interstitial (laminin dan fibronektin). Implantasi di tempat jauh terjadi karena masuknya sel kanker ke pembuluh darah yang disertai proses intravasasi dan angiogenesis.⁹

Penegakan diagnosis metastasis kulit merupakan tantangan bagi klinisi mengingat insidensnya yang rendah dengan gambaran klinis yang beragam.² Beberapa gambaran klinis yang ada di literatur di antaranya tipe karsinoma erisipeloides, sklerodermiformis, peau d'orange, en cuirasse, telangietaktik, nodular, dan tipe alopesia neoplastika. Gambaran klinis yang paling sering dijumpai adalah tipe nodular (80%).^{4,10,11} Gambaran klinis lain yang relatif sering dijumpai adalah alopesia neoplastika yang ditandai oleh adanya alopesia sikatrisial di skalp.³ Biasanya tidak dijumpai adanya keluhan subjektif di lesi metastasis tersebut. Pada pasien kami juga tidak disertai keluhan subjektif apapun misalnya nyeri, gatal, maupun baal. Dari kepustakaan, jangka waktu antara diagnosis tumor primer dengan diagnosis metastasis kulit dibuat adalah 0 - 28,2 tahun.¹⁰ Pada pasien kami, jangka waktu ditegakkannya diagnosis tumor primer dan karsinoma erisipeloides adalah 1 tahun. Meskipun dapat timbul di

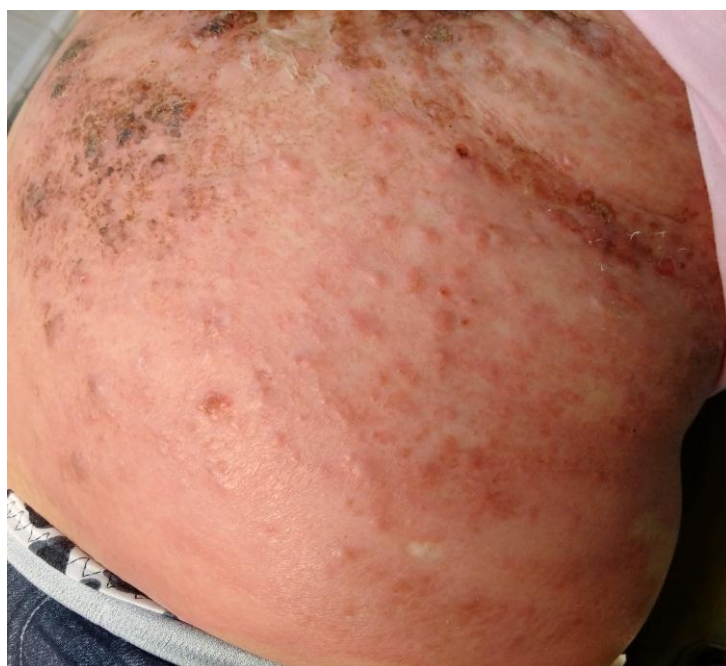mana saja, metastasis kulit cenderung mengenai kulit di sekitar lokasi tumor primer. Pada pasien kami lokasi metastasis kulit terdapat di daerah dada. Hal tersebut sesuai dengan kepustakaan yang menyebutkan bahwa dada adalah daerah tersering (80%) metastasis kulit dari tumor payudara.^{9,10}

Diagnosis kerja pada pasien kami adalah metastasis kulit tipe karsinoma erisipeloides dengan kecurigaan karsinoma payudara sebagai tumor primer dan dipikirkan limfedema, selulitis, serta keganasan kulit primer sebagai diagnosis banding. Dengan ditemukannya sel kanker pada sediaan histopatologis maka limfedema dan selulitis sebagai diagnosis banding dapat disingkirkan. Secara klinis dan histopatologis saja cukup sulit membedakan antara metastasis kulit dengan adenokarsinoma primer kulit. Sebaiknya dilakukan pemeriksaan imunohistokimia untuk mencari sitokeratin 7 (CK7) dan 19 (CK19), reseptor estrogen dan progesteron, mammaglobin, GCD-FP-15, CEA dan E-cadherin untuk membedakan antara tumor primer kulit dengan metastasis kulit.⁴ Terdapat keterbatasan alat dan pulasan kimia di rumah sakit kami sehingga tidak dikerjakan pemeriksaan imunohistokimia untuk memastikan diagnosis. Meskipun demikian, berdasarkan anamnesis didapatkan adanya riwayat karsinoma payudara dalam rentang waktu yang cukup dekat dan lokasi lesi yang berdekatan dengan tumor primer (karsinoma) maka kami mengambil kesimpulan bahwa lesi ganas tersebut merupakan metastasis kulit dan bukan adenokarsinoma primer kulit. Gambaran klinis lesi pada pasien kami yang ditandai oleh respons inflamasi kuat dan batas yang agak meninggi sehingga menyerupai eri-

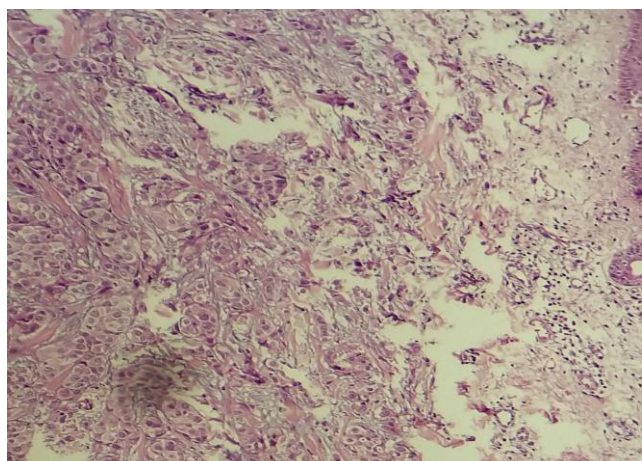
sipelas atau selulitis sesuai dengan gambaran klinis karsinoma erisipeloides.¹ Diagnosis akhir kasus ini adalah metastasis kulit tipe karsinoma erisipeloides pada pasien dengan riwayat karsinoma payudara

Diagnosis metastasis kulit sering terlupakan oleh banyak klinisi seperti yang terjadi pada pasien ini, bahkan dokter bedah onkologi yang sebelumnya merawat pasien juga tidak memikirkan adanya kemungkinan metastasis kulit. Identifikasi metastasis kulit merupakan hal yang sangat penting bagi setiap klinisi karena dapat menandakan adanya kegagalan terapi definitif kanker pasien saat itu atau rekurensi tumor bagi pasien yang sebelumnya dalam remisi.⁹ Pada pasien kami, ditegakkannya diagnosis metastasis kulit menandakan adanya rekurensi karsinoma payudara yang sebelumnya berada dalam remisi.

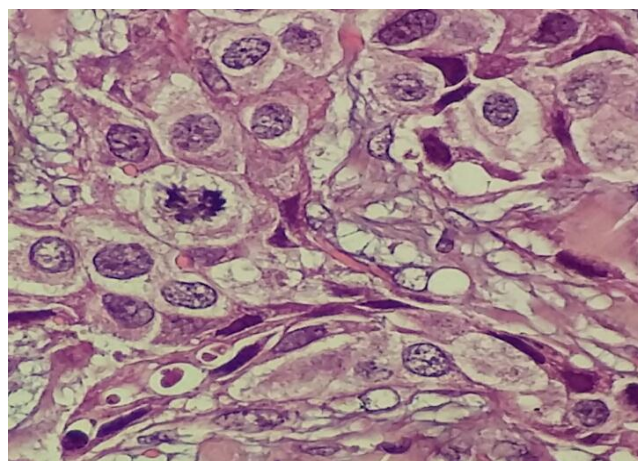
Kulit bukanlah organ yang sering menjadi lokasi metastasis. Jika ditemukan metastasis ke kulit, biasanya sudah terdapat penyebaran ke organ lain sehingga adanya metastasis kulit menandakan prognosis yang buruk.⁴ Angka rerata harapan hidup pasien dengan karsinoma erisipeloides adalah dua tahun sejak diagnosis ditegakkan.² Adanya pembesaran kelenjar getah bening aksila di sisi kontra lateral pasien juga menunjukkan kemungkinan kuat adanya metastasis jauh dan keterlibatan organ dalam lain pada pasien kami. Terapi pada pasien ini bersifat paliatif dan telah dilakukan konseling kepada keluarga pasien mengenai prognosis, tujuan terapi, dan pentingnya bimbingan rohani serta asuhan akhir hayat. Keluarga pasien juga telah mendapatkan edukasi mengenai pentingnya deteksi dini kanker payudara.



Gambar 1.



Gambar 2.



Gambar 3.

DAFTAR PUSTAKA

1. Helm TN, Lee TC, Elston DM. Dermatologic manifestations of metastatic carcinomas. New York: Medscape, LLC; (updated 2016 February 19; cited 17 April 2016). Diunduh dari: <http://emedicine.medscape.com/article/1101058-overview>
2. Ameer AA, Imran M, Kaliyadan F, Chopra R. Carcinoma erysipeloides as a presenting feature of breast carcinoma: a case report and brief review of literature. *Indian Dermatol Online J.* 2015; 6(6):396-8.
3. Navaratanam AV, Chandrasekharan S. Remote cutaneous breast carcinoma metastasis mimicking dermatitis. *Indian J Dermatol.* 2015; 60(1):106.
4. Bittencourt MJS, Carvalho AH, Nascimento BAM, Freitas LKM, Parijos AM. Cutaneous metastasis of a breast cancer diagnosed 13 years before. *An Bras Dermatol.* 2015;90(3 Suppl 1):134-7.
5. Sittart JAS, Senise M. Cutaneous metastasis of Internal carcinomas: A review of 45 years. *An Bras Dermatol.* 2013;88(4):541-4.
6. Siqueira VR, Frota AS, Maia IL, Queiroz HMC, Junior JTV, Filho JWA. Cutaneous involvement as the initial presentation of metastatic breast adenocarcinoma – case report. *An Bras Dermatol.* 2014; 89(6): 960-3.
7. Vijaya B, Sunila S, Veeranna S, Manjunath GV. Erythematous nodules of the hand: a rare site of metastatic breast carcinoma. *Indian J Dermatol Venereol Leprol.* 2011;77(6): 695-8.
8. Oliveira GM, Zachetti DBC, Barros HR, Tiengo A, Romiti N. Breast carcinoma en cuirasse – case report. *An Bras Dermatol.* 2013;88(4):608-10.
9. Riahi RR, Cohen PR. Clinical manifestations of cutaneous metastases: a review with special emphasis on cutaneous metastases mimicking keratoacanthoma. *Am J Clin Dermatol.* 2012;13(2): 103-12.
10. El Khoury J, Khalifeh I, Kibbi AG, Abbas O. Cutaneous metastasis: clinicopathological study of 72 patients from a tertiary care center in Lebanon. *Int J Dermatol.* 2014;53(2):147-58.
11. Christi MA, Alfadley AA, Banka N, Ezzat A. Cutaneous metastasis from breast carcinoma: a brief report of a rare variant and proposed morphological classification. *Gulf J Oncolog.* 2013;1(14):90-4.