



ISSN 0216-0773

# MEDIA DERMATO-VENEREOLOGICA INDONESIANA

## Editorial :

Peran *transforming growth factor- $\beta$*  pada reaksi eritema nodosum leprosum berulang

Hubungan antara kadar serum interferon gamma dengan derajat keparahan psoriasis vulgaris

Hubungan antara usia kehamilan dengan pruritus

Mikosis fungoides folikulotropik disertai ko-ekspresi *Pan B-cell markers* dengan manifestasi klinis berupa facies leonina

Eritroderma karena *Cutaneous T-cell lymphoma* (CTCL)

Kusta tipe *mid-borderline* dengan alergi klorfazimin tipe sindrom hipersensitivitas obat

Hubungan antara remisi urtikaria kronis dengan eradikasi *Helicobacter pylori*

Dermatoskopi pada okronosis eksogen

Anestesi *tumescent* di bidang dermatologi

Peran radiasi pada tata laksana keloid

MDVI	Vol. 45	No. 4	Hal : 172 - 224	Jakarta Oktober 2018	ISSN 0216-0773
------	---------	-------	-----------------	-------------------------	----------------

# KUSTA TIPE *MID-BORDERLINE* DENGAN ALERGI KLOFAZIMIN TIPE SINDROM HIPERSENSITIVITAS OBAT

Marsha Bianti, Peppy Fourina, Sri Linuwih Menaldi

Departemen Ilmu Kesehatan Kulit dan Kelamin  
FK Universitas Indonesia/RSUPN Dr. Cipto Mangunkusumo - Jakarta

### ABSTRAK

Kusta merupakan infeksi yang tersering menyebabkan disabilitas dan masih merupakan tantangan untuk dieliminasi. World Health Organization merekomendasikan penggunaan multi-drug therapy (MDT) tipe multibasiler (MB) yang terdiri atas rifampisin, dapson, dan klofazimin. Regimen MDT MB ini bertujuan untuk mengendalikan resistensi primer dan sekunder yang disebabkan oleh monoterapi, mencegah terjadinya relaps, serta mempercepat kesembuhan. Pengobatan MDT pernah dilaporkan memiliki beberapa efek samping meskipun dianggap aman. Klofazimin merupakan obat yang ditoleransi baik, memiliki efek antimikroba dan antiinflamasi, dan sangat jarang menyebabkan reaksi alergi. Kami melaporkan pasien perempuan 39 tahun dengan kusta tipe mid-borderline dan riwayat erupsi obat alergik tipe sindrom hipersensitivitas obat yang disebabkan oleh MDT multibasiler. Setelah dilakukan uji tempel obat, didapatkan hasil positif terhadap klofazimin. Tata laksana kusta pada pasien disesuaikan menjadi MDT MB tanpa klofazimin dan ditambahkan ofloksasin 1x400 mg selama total 12 bulan. Kasus ini diajukan dengan mempertimbangkan kejadian yang jarang dan diharapkan dapat meningkatkan kewaspadaan dan pengetahuan mengenai tata laksana kusta pada keadaan khusus.

**Kata kunci:** alergi, klofazimin, kusta, MDT

## *MID-BORDERLINE LEPROSY WITH ALLERGY TYPE DRUG HYPERSENSITIVITY SYNDROME TO CLOFAZIMINE*

### ABSTRACT

Leprosy or Hansen's disease is the most common infection that cause disability and remains a challenge for elimination. World Health Organization recommend the use of multi-drug therapy (MDT), multibacillar type which consist of rifampicin, dapson, and clofazimine. This regimen aims to control primary resistance, secondary resistance due to monotherapy, prevent occurrence of relapses, and accelerate patient's recovery. Some side effects were reported. Although the treatment is considered safe. Clofazimine has antimicrobial and anti-inflammatory activities. It is a well-tolerated drug and rarely induce allergic reaction. We report a 39 year-old female patient with mid-borderline leprosy and history of drug-hypersensitivity syndrome with a suspicion of multibacillar multidrug therapy as the culprit drug. The skin patch test showed positive result for clofazimine, thus the management of patient was modified to multibacillar MDT without clofazimine and ofloxacin 400 mg daily for 12 months. Considering the rarity of this case and to raise our awareness in special case of leprosy, we report this case.

**Keywords:** allergy, clofazimine, leprosy, multidrug therapy

## PENDAHULUAN

Penyakit kusta atau lepra disebut juga morbus Hansen (MH) adalah penyakit yang disebabkan oleh infeksi *Mycobacterium leprae*. Meskipun tidak menyebabkan kematian, bila tidak ditangani, kusta dapat sangat progresif menyebabkan kecacatan pada berbagai organ.<sup>1</sup>

Pada tahun 1981, World Health Organization (WHO) merekomendasikan penggunaan *multi-drug therapy* (MDT) yang terdiri atas rifampisin, dapson, dan klofazimin selama 24 bulan dan dipersingkat menjadi 12 bulan pada tahun 1998. Penggunaan MDT bertujuan untuk mengendalikan resistensi primer dan sekunder yang disebabkan oleh monoterapi, mencegah relaps, serta mempercepat kesembuhan.<sup>2,3</sup>

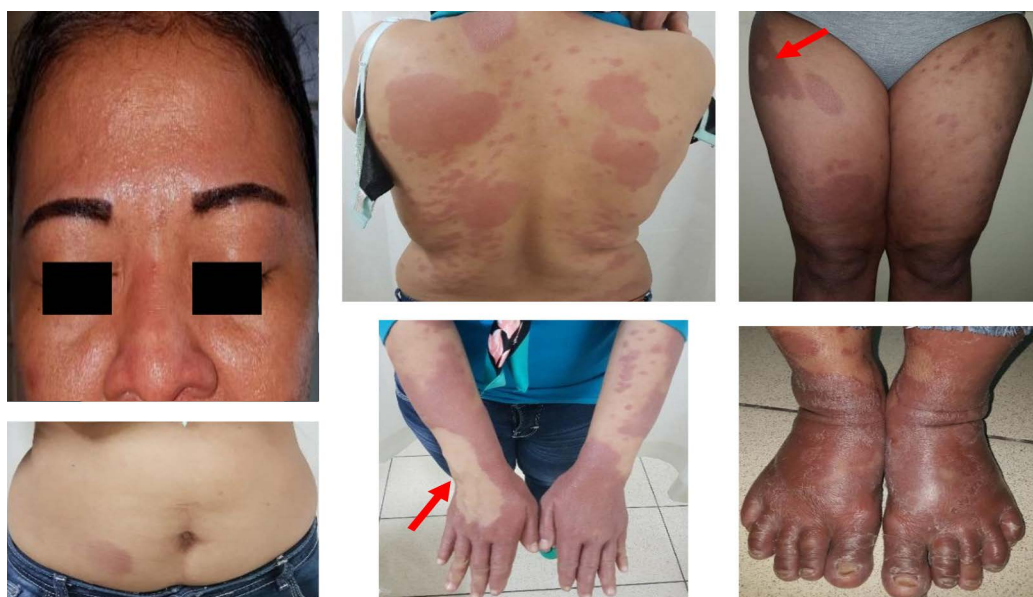Meskipun dianggap aman, beberapa efek samping pengobatan MDT pernah dilaporkan. Klofazimin ditoleransi baik, bersifat non-toksik pada dosis yang disarankan, dan sangat jarang menyebabkan reaksi alergi.<sup>2</sup> Akan tetapi, kami menjumpai kasus kusta tipe *mid-borderline* dengan riwayat erupsi obat alergi tipe sindrom hipersensitivitas obat (SHO) dengan klofazimin sebagai penyebab. Kasus ini dilaporkan dengan mempertimbangkan kejadian yang jarang dan belum pernah dilaporkan di Indonesia. Dengan demikian, diharapkan dapat meningkatkan kewaspadaan dan pengetahuan mengenai tata laksana kusta pada keadaan khusus.

## KASUS

Pasien perempuan, 39 tahun, dirujuk oleh dokter spesialis kulit dan kelamin sebuah rumah sakit swasta di Jakarta dengan alergi obat tipe SHO yang kemungkinan disebabkan oleh MDT multibasilar (MB). Pasien dengan

keluhan muncul bercak merah hampir di seluruh tubuh sejak 1 bulan lalu. Pasien didiagnosis kusta sejak Desember 2017 di Puskesmas, minum obat MDT dan telah menghabiskan satu papan obat. Setelah minum obat blister kedua, muncul bercak merah di seluruh tubuh disertai demam, lemas, dan buang air kecil berwarna seperti teh. Pasien kemudian berobat ke rumah sakit swasta dan dari pemeriksaan laboratorium didapatkan peningkatan fungsi hati (SGOT: 45 U/L, SGPT: 71 U/L). Pasien kemudian dirawat dan mendapatkan obat metilprednisolon, namun dosis awal tidak diketahui dan dosis terakhir 3x8 mg selama 1 minggu.

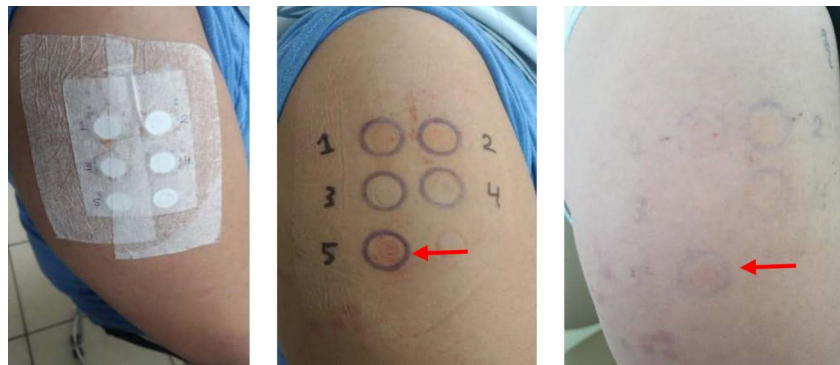
Pasien kemudian dirujuk ke divisi Alergi Imunologi dan Infeksi Tropik Poliklinik Kulit dan Kelamin RS dr. Cipto Mangunkusumo. Pada pemeriksaan fisik didapatkan status generalis dalam batas normal dan status dermatologikus didapatkan plak tipis eritematosa, multipel, berukuran plak, tersebar diskret-konfluens, beberapa tampak lesi *punched-out*, hipoestesi pada regio wajah, punggung, perut, kedua lengan, dan kedua tungkai. (Gambar 1.) Terdapat pembesaran kedua saraf ulnaris dan kedua saraf tibialis posterior dengan konsistensi kenyal. Pada pemeriksaan basil tahan asam didapatkan indeks bakteri (IB): 0/6 dan indeks morfologi (IM): 0%. Diagnosis pasien adalah kusta tipe *mid-borderline* dan riwayat erupsi alergi obat tipe sindrom hipersensitivitas obat yang kemungkinan disebabkan MDT MB. Pasien mendapat obat metilprednisolon 2x16 mg, *tapering off* selama 6 minggu, dan direncanakan uji tempel 6 minggu setelah bebas lesi SHO. Tata laksana kusta pada pasien menunggu hasil uji tempel.



**Gambar 1.** Manifestasi klinis berupa plak eritematosa generalisata dengan lesi *punched-out* di lengan kanan dan paha kanan (ditunjukkan dengan tanda panah).

Untuk memastikan obat tersangka alergi, dilakukan uji tempel obat pada tanggal 25 Juni 2018. Pada pembacaan 48 jam, 72 jam, dan 96 jam didapatkan hasil negatif terhadap rifampisin 30% dan *as is*, serta dapson 30% dan *as is*. Namun didapatkan hasil positif pada pembacaan 48 jam dan 72 jam klofazimin *as is*. (Gambar 2.) Disimpulkan bahwa erupsi alergi obat pada kasus ini disebabkan

oleh klofazimin. Tatalaksana kasus ini disesuaikan menjadi MDT MB tanpa klofazimin, ditambah ofloksasin 1x400 mg/hari yang direncanakan pemberiannya hingga 21 dosis. Pemeriksaan fungsi hati dilakukan kembali tanggal 3 Juli 2018, dan sudah terdapat perbaikan (SGOT: 29 U/L, SGPT: 41 U/L).



Gambar 2. Uji tempel obat. (B) pembacaan 48 jam (C) pembacaan 72 jam.

## DISKUSI

Pasien merupakan rujukan dokter spesialis kulit dan kelamin sebuah rumah sakit swasta di Jakarta dengan erupsi obat alergi tipe SHO yang kemungkinan disebabkan oleh MDT MB. Diagnosis ditegakkan berdasarkan keluhan muncul bercak merah di hampir seluruh tubuh disertai demam, lemas, buang air kecil berwarna gelap, dan peningkatan fungsi hati. Sindrom hipersensitivitas obat (SHO) merupakan salah satu reaksi simpang obat yang berat dan jarang. Mekanisme terjadinya SHO belum diketahui secara pasti.<sup>4</sup> Identifikasi dan penghentian obat yang diduga menyebabkan SHO penting dalam tata laksana.

Pada kasus ini, MDT MB merupakan obat yang diduga menyebabkan SHO. Pasien terdiagnosis kusta dan mendapat MDT MB dari Puskesmas sejak 2 bulan sebelum muncul keluhan. Pemberian MDT MB dihentikan dan diberikan kortikosteroid untuk mengatasi gejala dan mencegah kerusakan lebih lanjut. Pada kasus ringan, dapat diberikan kortikosteroid sistemik dengan dosis 0,5-1 mg/kgBB/hari dan diturunkan bertahap dalam 6-8 minggu.<sup>3</sup> Pada kasus ini, dosis awal kortikosteroid yang diberikan tidak diketahui, namun diturunkan perlahan sesuai dengan perbaikan klinis dan laboratoris.

Pasien pun dirujuk ke RS dr. Cipto Mangunkusumo untuk tata laksana lebih lanjut dan dilakukan uji tempel terhadap obat tersangka. Hasil uji tempel didapatkan reaksi hipersensitivitas tipe lambat terhadap klofazimin. Klofazimin merupakan zat warna *rhiminophenazine* dengan aktivitas antimikroba dan antiinflamasi.<sup>5</sup> Klofazimin sangat lipofilik dengan waktu paruh yang panjang, yaitu mencapai 70 hari, serta terdeposit pada jaringan

lemak subkutan, mukosa, makrofag jaringan, dan sebagainya. Deposisi pada jaringan menyebabkan efek samping yang banyak dijumpai, berupa diskolorasi kulit dan gangguan gastrointestinal. Efek samping ini umumnya bergantung pada dosis dan bersifat *reversible* setelah penghentian terapi.<sup>5,6</sup>

Hipersensitivitas terhadap klofazimin sangat jarang dilaporkan. Pada tahun 2011, Singh dkk<sup>7</sup> melakukan penelitian tentang efek samping MDT di rumah sakit tersier di India. Dari 176 pasien, terdapat 79 pasien (45%) yang mengalami efek samping karena satu atau lebih komponen MDT. Tujuh puluh tiga pasien mengalami efek samping akibat dapson, 8 pasien mengalami efek samping akibat rifampisin, dan 16 pasien mengalami efek samping akibat klofazimin. Efek samping yang muncul akibat klofazimin antara lain gangguan gastrointestinal, hematemesis, dan reaksi kulit. Hasil serupa ditunjukkan oleh penelitian sebelumnya pada tahun 2004 di Brazil yang dilakukan oleh Daps dkk.<sup>8</sup> Dari 194 sampel, 88 mengalami efek samping terhadap satu atau lebih komponen MDT dengan 18 pasien mengalami efek samping terhadap klofazimin berupa gangguan gastrointestinal dan edema tungkai bawah. Pada kedua studi tersebut penghentian klofazimin tidak selalu dilakukan. Dikatakan bahwa terapi suportif tanpa penggantian obat tersangka dapat mengatasi efek samping yang muncul. Pada penelitian Singh dkk,<sup>7</sup> dari 16 pasien yang mengalami efek samping akibat klofazimin, penggantian tapi hanya pada 1 pasien karena efek samping berupa hematemesis berat. Pada kasus ini terjadi sindrom hipersensitivitas obat yang merupakan efek samping serius, sehingga klofazimin dihentikan. Pada pasien diberikan

terapi alternatif sesuai anjuran WHO berupa penggantian klofazimin dengan ofloksasin 400 mg/hari hingga 12 dosis.

Pada studi oleh Singh dkk.<sup>7</sup> didapatkan hubungan yang bermakna antara indeks massa tubuh (IMT) yang rendah dengan kejadian efek samping. Status gizi yang buruk diduga menjadi salah satu faktor terjadinya efek samping. Pada kasus ini, pasien memiliki IMT 24,<sup>9</sup> yang tergolong berat badan berlebih sehingga status gizi dapat

disingkirkan sebagai faktor penyebab munculnya efek samping. Oleh karena itu, perlu dipikirkan faktor lain sebagai hal yang mendasari kejadian reaksi SHO. Menurut Singh dkk. varian etnis dan genetik terkait metabolisme obat mungkin berperan pada terjadinya efek samping.<sup>7</sup> Dengan demikian, perlu pemeriksaan lanjutan untuk mencari faktor yang mendasari kejadian alergi terhadap klofazimin. Hal ini diharapkan dapat menjadi dasar untuk tata laksana kasus serupa.

## DAFTAR PUSTAKA

1. Infodatin kusta. Pusat data dan informasi Kementerian Kesehatan RI. 2015.
2. Saunderson PR. Chemotherapy of leprosy. Dalam: Kumar B, Kar HK, penyunting. IAL textbook of leprosy. Edisi ke-2. New Delhi: Jaypee Brothers Medical Publishers Ltd. 2016. h.441-7.
3. WHO Model Prescribing Information: drug used in leprosy. 2010.
4. Hamm RL. Drug-hypersensitivity syndrome: diagnosis and treatment. *J Am Coll Clin Wound Spec.* 2012; 3: 77-81.
5. Queiroz RHC, deSouza AM, Sampaio SV, Melchior E. Biochemical and hematological side effects of clofazimine in leprosy patients. *Pharmacol Res.* 2002; 46:191-4.
6. Cholo MC, Steel HC, Fourie PB, Germishuizen WA, Anderson R. Clofazimine: current status and future prospects. *J Antimicrob Chemother.* 2012; 67: 290-8.
7. Singh H, Nel B, Dey V, Tiwari P, Dulhani N. Adverse effects of multi-drug therapy in leprosy, a two years' experience (2006-2008) in tertiary health care centre in the tribal region of Chhattisgarh state (Bastar, Jagdalpur). *Lepr Rev.* 2011; 82: 17-24.
8. Deps PD, Nasser S, Guerra P, Simon M, Birshner RdeC, Rodrigues LC. Adverse effects from multi-drug therapy in leprosy: a Brazilian study. *Lepr Rev.* 2007;78:216-22.